

## Fechamento de apêndice atrial em pacientes com fibrilação atrial: Implementação de nova abordagem

### *Atrial appendage closure in patients with atrial fibrillation: Implementation of new approach*

Romulo de Lima Moreno, Rodrigo Daghlawi Machado, Ricardo Manoel Carvalho Ladeira, Pedro Abujamra, Luciana Aparecida Salgado Rodrigues e George César Ximenes Meireles  
Hospital do Servidor Público Estadual "Francisco Morato de Oliveira", HSPE-FMO, São Paulo, SP, Brasil  
Publicação do Instituto de Assistência Médica ao Servidor Público Estadual (Iamspe)

#### RESUMO

**Introdução:** A fibrilação atrial é a arritmia sustentada mais comum na prática clínica, com prevalência na população idosa. Com o envelhecimento populacional, as projeções para as próximas décadas são alarmantes. Além de importância epidemiológica, a fibrilação atrial é destacada por suas repercussões clínicas, inclusive de fenômenos tromboembólicos, hospitalizações e maior taxa de mortalidade. Seu mecanismo fisiopatológico é complexo, envolvendo uma associação de fatores hemodinâmicos, estruturais, eletrofisiológicos e autonômicos. **Objetivo:** Descrever o caso de uma paciente com fibrilação atrial e alto risco para sangramento, que necessitou ser submetida a fechamento de apêndice atrial esquerdo para redução de eventos tromboembólicos como terapia alternativa ao uso de anticoagulantes orais. Trata-se do primeiro caso de fechamento de apêndice atrial esquerdo realizado no Hospital do Servidor Público Estadual - Francisco Morato de Oliveira (HSPE/FMO).

**Descritores:** Oclusão do Apêndice Atrial Esquerdo; Ecocardiografia; Fibrilação Atrial; Acidente Vascular Cardioembólico; Anticoagulantes.

#### ABSTRACT

**Introduction:** Atrial fibrillation is the most common sustained arrhythmia in clinical practice, with prevalence in the elderly population. With population aging, the projections for the coming decades are alarming. In addition to its epidemiological importance, atrial fibrillation is notable for its clinical repercussions, including thromboembolic events, hospitalizations, and a higher mortality rate. Its pathophysiological mechanism is complex, involving a combination of hemodynamic, structural, electrophysiological, and autonomic factors. **Objective:** To describe the case of a patient with atrial fibrillation and high risk for bleeding who required left atrial appendage closure to reduce thromboembolic events as an alternative therapy to oral anticoagulants. This is the first case of left atrial appendage closure performed at the Hospital do Servidor Público Estadual - Francisco Morato de Oliveira (HSPE/FMO).

**Keywords:** Left Atrial Appendage Closure; Echocardiography; Atrial Fibrillation; Cardioembolic Accident; Anticoagulants.

#### Correspondência:

Romulo de Lima Moreno  
E-mail: romulokacc@gmail.com  
Data de submissão: 22/05/2025  
Data de aceite: 17/07/2025

#### Trabalho realizado:

Serviço de Hemodinâmica do Hospital do Servidor Público Estadual  
"Francisco Morato de Oliveira", São Paulo  
Endereço: Rua Pedro de Toledo, 1800, 6º andar - Vila Clementino -  
CEP: 04039-000, São Paulo, SP, Brasil.

## INTRODUÇÃO

A fibrilação atrial (FA) é a arritmia sustentada mais comum na prática clínica. Associa-se a um risco aumentado de eventos tromboembólicos, especialmente acidente vascular cerebral (AVC). Caracterizada pela completa desorganização da atividade elétrica atrial, o impacto clínico é potencializado pelo seu mecanismo fisiopatológico complexo que envolve fatores hemodinâmicos, estruturais, eletrofisiológicos e modulares.<sup>1</sup> A complexidade fisiopatológica pode desencadear um alto impacto na repercussão clínica devido aos fatores de riscos e preditores associados nos pacientes portadores desta arritmia. É classificada em: paroxística, persistente e permanente.<sup>9,11</sup>

A fibrilação atrial é uma condição que acomete cerca de 3% da população, com prevalência em pacientes idosos. Cerca de 1,5% dos pacientes têm idade até 60 anos e mais de 20% são octogenários.<sup>2,3</sup> É

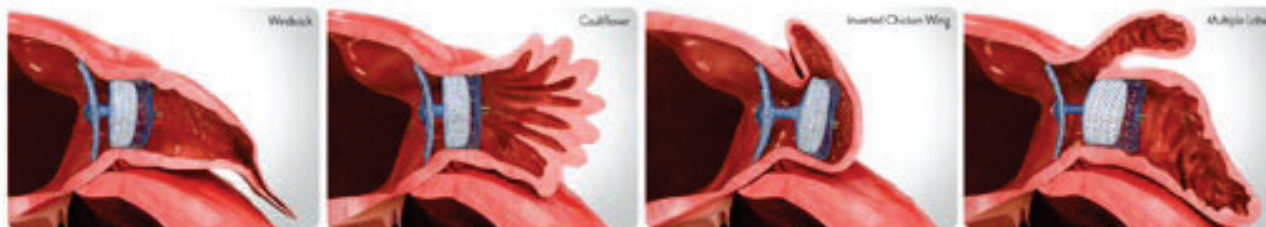reconhecida por suas complicações clínicas relevantes, com destaque para o risco de eventos tromboembólicos (representa 45% dos casos dos fenômenos tromboembólicos),<sup>4</sup> que podem resultar em acidentes vasculares cerebrais (AVC), especialmente quando associada a fatores de risco adicionais. Estudo recente mostrou que aproximadamente 43% dos indivíduos diagnosticados com FA necessitam de hospitalização devido às complicações da doença, o que impacta os custos e consumo dos recursos de saúde.<sup>5</sup> O apêndice atrial esquerdo (AAE) é reconhecido como o principal sítio de formação de trombos em pacientes com FA não valvar, contribuindo para mais de 90% dos eventos embólicos nesta população.<sup>1,2</sup> Para a prevenção do tromboembolismo, a anticoagulação oral é a terapia padrão; entretanto, o cuidado torna-se desafiador em pacientes com contraindicações ou eventos adversos graves associados ao uso de anticoagulantes, como sangramentos significativos.<sup>3,6</sup>

**Quadro 01** - Dados referente à fibrilação atrial.

Assunto	Dados
Epidemiologia	43/100 indivíduos necessitam de hospitalização. <sup>1</sup>
Repercussão Clínica	Fenômenos tromboembólicos, hospitalização e taxa de mortalidade. <sup>1</sup>
Preditores	Idade avançada, hipertensão arterial, diabetes mellitus, insuficiência cardíaca e doença valvar. <sup>1,4</sup>
Fatores de Risco	Sedentarismo, obesidade, tabagismo, uso excessivo de álcool, anormalidades no sono, <sup>1,4</sup> história familiar e fatores genéticos. <sup>4</sup>
Prognóstico	AVC, mortalidade cardiovascular, eventos cardíacos e insuficiência cardíaca no sexo feminino. <sup>1</sup>

A ocorrência de formação de trombos está associada à contração desordenada dos átrios, que promove a lentificação do fluxo sanguíneo (estase), potencializa a lesão do endotélio atrial e aumenta a trombogenicidade. Além disso, o aspecto morfológico do apêndice atrial também é relevante no risco de tromboembolismo.<sup>4</sup> O

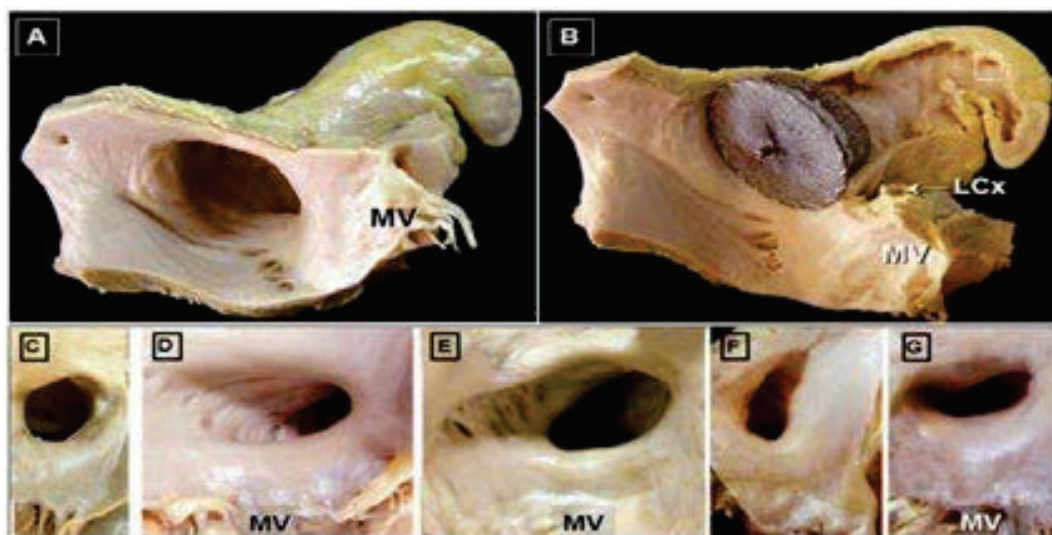
apêndice atrial esquerdo pode ter várias morfologias, tais como: asa de galinha (48%), couve-flor (3%), cacto (30%), biruta (18%) (conforme demonstrados nas figuras 1 e 2), sendo o formato de asa de galinha o que está menos relacionado a eventos trombóticos e o formato de couve-flor o que está mais relacionado a eventos trombóticos.<sup>8</sup>



**Figura 01** - Dispositivo Oclutor Amplatzer Amulet da Abbott, adequado a várias morfologias do apêndice atrial esquerdo (A - biruta, B - couve-flor, C - asa de galinha invertida e D - múltiplos lóbulos). Oclutor posicionado no orifício dos AAE. Fonte da imagem: Catálogo descritivo do produto. Disponível em <https://www.structuralheart.abbott/products/laa-closure-device/amplatzer-amulet-laa-occluder#features> acessado em 30/11/2024.

A anticoagulação é um tratamento essencial na prevenção de eventos tromboembólicos em pacientes com FA, devido ao risco elevado de formação de trombos, especialmente no apêndice atrial esquerdo (AAE). No entanto, o uso de anticoagulantes pode aumentar o risco de sangramentos, o que deve ser cuidadosamente balanceado na decisão terapêutica. Pacientes com alto risco de sangramento, devido a comorbidades ou outros fatores, apresentam uma complicação significativa no manejo com anticoagulantes, necessitando de estratégias alternativas.

Para pacientes com contraindicação ou intolerância ao uso prolongado de anticoagulantes, a oclusão percutânea do AAE tem-se mostrado uma alternativa eficaz. A oclusão do AAE reduz o risco de tromboembolismo ao eliminar a principal área de formação de coágulo, sendo especialmente indicada para aqueles casos com alto risco de sangramento. Estudos clínicos têm demonstrado que a oclusão percutânea é uma opção segura e eficaz para a prevenção de acidentes vasculares cerebrais em pacientes com fibrilação atrial, tanto para os pacientes elegíveis quanto aos não elegíveis para anticoagulação indefinida.



**Figura 02** - Morfologia do apêndice atrial esquerdo (formato chickenwing na imagem A e oclutor na imagem B) e dos óstios (C-G). MV – Músculo ventricular, LCx artéria coronária circunflexa. Fonte: Artigo publicado no Blog Ecope referente a AAE.<sup>8</sup>

A ecocardiografia é uma ferramenta valiosa no implante do dispositivo de oclusão do AAE, uma vez que sua utilização abrange a fase de diagnóstico e passa pelo periprocedimento e pós-procedimento, o que permite uma triagem completa. No periprocedimento é essencial para a segurança do paciente a presença do ecocardiografista intervencionista atuando na equipe multiprofissional durante a realização do implante do dispositivo de oclusão do AAE. Possibilita avaliar com precisão a anatomia do AAE, guiar o posicionamento do dispositivo durante o implante e monitorar o fechamento do apêndice; minimiza riscos e otimiza o resultado do procedimento. Durante a avaliação pré-procedimento, realiza uma avaliação detalhada da anatomia do AAE usando a ecocardiografia transesofágica (ETE). Esse exame é essencial para: a) caracterizar a morfologia do AAE, posto que sua anatomia varia em formato, comprimento e diâmetro, o que influi na escolha do dispositivo e no planejamento do implante; b) medir precisamente o diâmetro do AAE, o tamanho e a forma do AAE. As métricas devem garantir que o dispositivo escolhido seja adequado e permita uma oclusão completa sem comprometer as estruturas adjacentes; c) identificar a presença de trombos preexistentes no AAE já que isso é uma contraindicação para o implante.<sup>15-20</sup>

Na monitorização e orientação durante o implante, a ETE é usada em tempo real para guiar o posicionamento do dispositivo e minimizar a chance de complicações. O ecocardiografista desempenha um papel essencial ao:

a) auxiliar na posição correta do dispositivo: através de visualizações detalhadas em diferentes planos (geralmente 0°, 45°, 90° e 135°), além de verificar se o dispositivo está bem-posicionado e ancorado, com o que se evita a necessidade de reposicionamento;

b) monitorar a possibilidade de perfuração e derrame pericárdico. O ecocardiografista observa continuamente o procedimento, e identifica qualquer sinal precoce de perfuração, que pode levar a um derrame pericárdico. Isso permite uma resposta rápida em caso de complicações;

c) verificar o selo completo do AAE: com a orientação em tempo real e pode confirmar se o dispositivo está adequadamente expandido e selado no AAE, que minimiza o risco de trombos residuais e de embolização.<sup>15-20</sup>

Após o implante, a ecocardiografia é novamente essencial para a avaliação de complicações e para a confirmação do sucesso do procedimento: a) avaliação da oclusão completa: a ETE confirma se o AAE está totalmente ocluído e verifica a presença de “leaks” que poderiam permitir o escape de trombos; b) monitoramento de trombos sobre o dispositivo já que a formação de trombos no dispositivo implantado é uma possível complicação; a ecocardiografia pós-procedimento ajuda a detectá-los e guiar a decisão sobre o uso temporário de anticoagulantes; c) pesquisa de derrame pericárdico tardio ou embolização do dispositivo, fundamentais para a segurança a longo prazo do paciente.<sup>15-20</sup>

No monitoramento a longo prazo, a ecocardiografia pode ser usada em avaliações de seguimento para garantir que o dispositivo permaneça seguro e eficaz. Em *check-ups* de acompanhamento, o ecocardiografista pode:

a) avaliar a integração do dispositivo ao tecido miocárdico, ao longo do tempo, o dispositivo deve se integrar ao tecido do apêndice atrial esquerdo, e formar uma barreira definitiva contra trombos;

b) confirmar ausência de fluxo residual, exames ecocardiográficos regulares avaliam se não há fluxo residual através do AAE, o que reduziria a eficácia do procedimento.<sup>15-20</sup>



## OBJETIVO

Descrever o relato de caso de uma paciente com fibrilação atrial permanente e episódios recorrentes de sangramento intestinal durante o uso de anticoagulantes orais diretos (DOACs), que foi submetida ao implante bem-sucedido do dispositivo Amulet (fechamento de apêndice atrial esquerdo) para redução de eventos tromboembólicos como terapia alternativa ao uso de anticoagulantes orais. Este procedimento foi realizado pela primeira vez no HSPE/FMO.

## MÉTODOS

As informações apresentadas foram obtidas mediante revisão de prontuário de uma paciente que foi submetida a procedimento de forma percutânea no Serviço de Hemodinâmica do Hospital do Servidor Público Estadual "Francisco Morato de Oliveira" (HSPE - FMO) de São Paulo em junho de 2024. O Termo de Consentimento Livre e Esclarecido (TCLE) foi preenchido pelo familiar da paciente que autorizou o relato do caso clínico.

## RELATO DO CASO

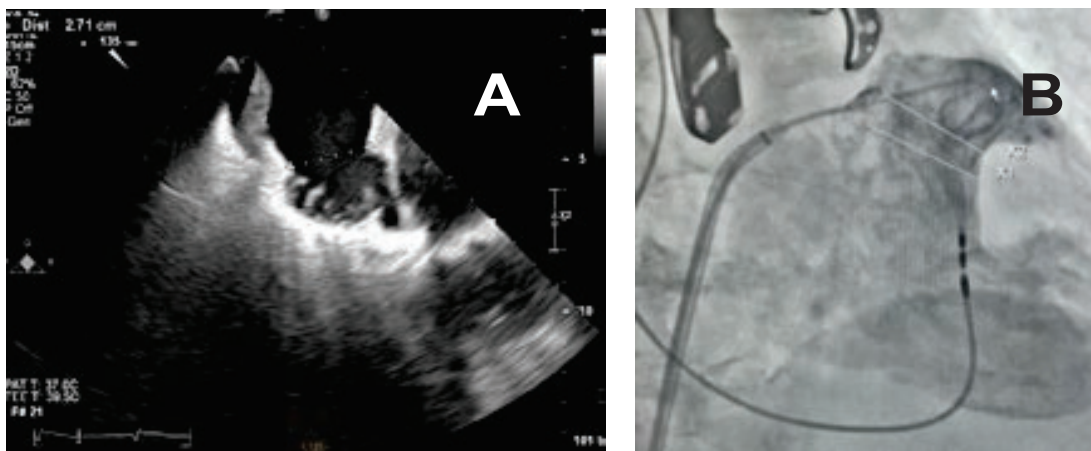
Paciente do sexo feminino, 87 anos, portadora de fibrilação atrial não valvar permanente e marcapasso definitivo, com história de múltiplos episódios de hemorragia digestiva alta e hemorragia subconjuntival, anemia ferropriva e insuficiência renal crônica. Apresentava, como comorbidades adicionais, hipertensão arterial sistêmica e esteatose hepática. Estava em uso de medicações contínuas: omeprazol 20mg/dia, apixabana 2,5mg/dia, metoprolol 25mg/dia, dapagliflozina 10mg/dia, furosemida 40mg/dia, biscoiglinato ferroso 150 mg e complexo B.

O *Heart Team* do Serviço de Cardiologia do Hospital do Servidor Público Estadual "Francisco Morato de Oliveira" (HSPE -

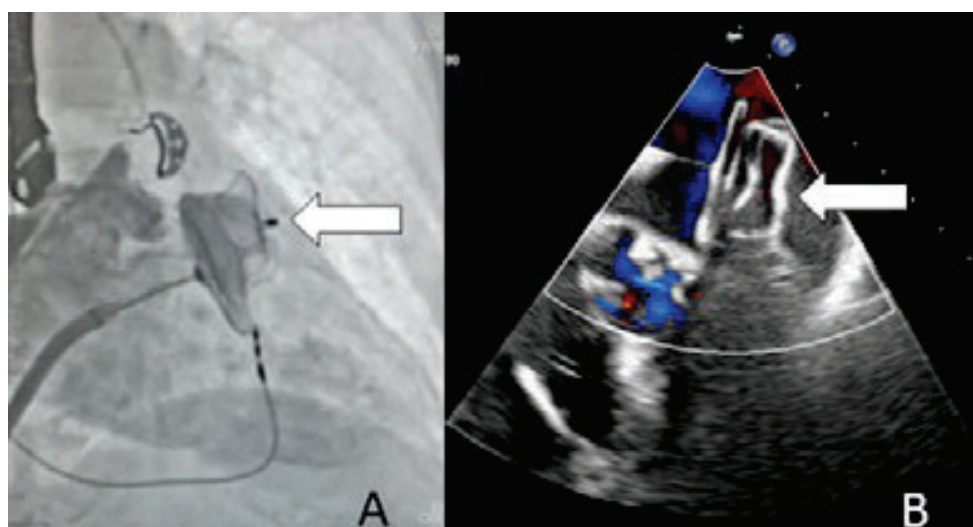
FMO), optou pela oclusão do apêndice atrial esquerdo. O médico responsável pela paciente explicou os riscos e benefícios na realização do procedimento e no impacto para a qualidade de vida desta. A paciente optou por realizar o procedimento e, após ter sido orientada e esclarecidas suas dúvidas, assinou o termo de consentimento informado concordando com o procedimento.

A paciente foi internada em junho de 2024 para realização do fechamento percutâneo do apêndice atrial esquerdo e o procedimento foi realizado em 01/07/2024. O exame de ecocardiograma transtorácico realizado em dezembro de 2023, evidenciou fração de ejeção de 67% (Teichholz), aumento importante do átrio esquerdo (43 mm), hipertrofia miocárdica concêntrica, dilatação de câmaras direitas, valva mitral espessada e valva aórtica calcificada, com insuficiência discreta e pressão sistólica na artéria pulmonar de 41 mmHg. Os exames laboratoriais revelaram: ferritina 19 ng/mL, hemoglobina 10,6 g/dL, hematócrito 33,0% e creatinina de 1,15 mg/dL.

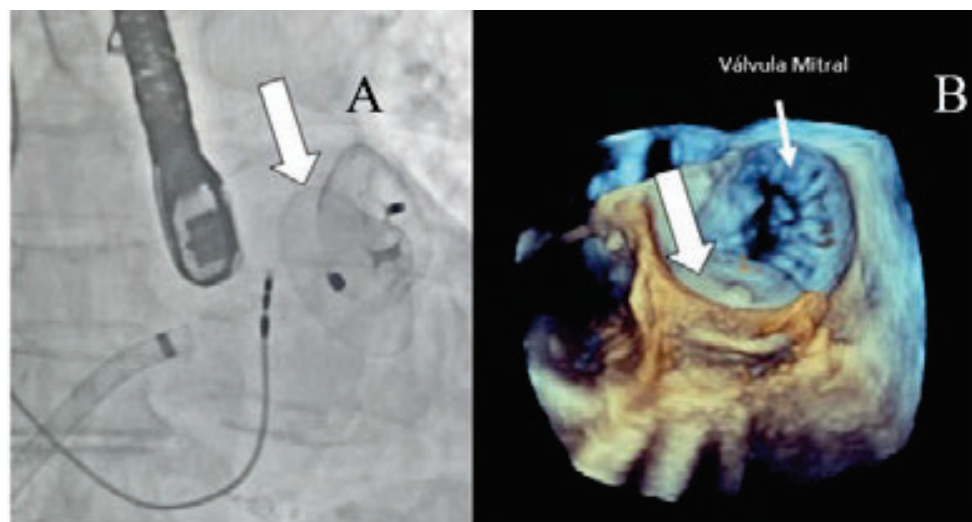
O procedimento foi realizado sob anestesia geral, guiado por ecocardiograma transesofágico e a via de acesso foi a veia femoral direita. Foi realizada punção transseptal na sua porção póstero-inferior. O exame de ecocardiograma evidenciou apêndice atrial em formato de *Chicken Wing* (conforme demonstrado na figura 2) com pescoço de diâmetro máximo até de 30 mm. Foi optado por utilizar uma prótese Amulet ABBOTT n.31 liberada através de bainha 14F. Não foi observado refluxo residual pela angiografia e pelo ecocardiograma (figuras 3, 4, 5). O procedimento decorreu sem complicações. A paciente permaneceu 24 horas na UTI, em uso de enoxaparina 50 mg subcutânea de 12/12 horas por 2 dias e AAS 100 mg via oral por 3 meses. Recebeu alta após três dias do procedimento.



**Figura 03 – A)** Ecocardiografia com medida de planejamento para fechamento do AAE, formato de asa de frango. **B)** Angiografia, cateter pigtail posicionado através da punção transseptal, para contrastar e confirmar a medida do “pescoço” do apêndice. Fonte: Cortesia do Setor de Hemodinâmica e Ecocardiografia do HSPE-FMO.



**Figura 04 – A)** Imagem angiografia demonstrando o oclutor AMULET posicionado no AAE (seta branca), antes de ser totalmente liberada. **B)** Imagem ecocardiográfica transesofágica com Doppler colorido, demonstrando oclutor (seta branca). Ambas demonstram que não há *leak* para dentro do AAE. Fonte: Cortesia do Setor de Hemodinâmica e Ecocardiografia do HSPE-FMO.



**Figura 05 – A)** Imagem angiográfica mostra o momento que o oclutor AMULET (seta branca) foi liberado. **B)** Imagem ecocardiográfica transesofágica tridimensional demonstra o oclutor (seta branca) posicionado no AAE. Fonte: Cortesia do Setor de Hemodinâmica e Ecocardiografia do HSPE-FMO.

## DISCUSSÃO

O fechamento de apêndice atrial esquerdo em técnica cirúrgica aberta já era conhecida desde 1950. Pacientes com fibrilação atrial não valvar que seriam submetidos a cirurgia cardíaca por outro motivo, poderiam ser elegíveis para esse fechamento de forma cirúrgica. Após o *Food and Drug Administration* (FDA) aprovar as próteses para a obstrução arterial aguda por via percutânea para uso em pacientes com alto risco cirúrgico e de sangramento, esse procedimento tem se tornado mais factível de ser realizado.

Os pacientes precisam ter fibrilação atrial não valvar com alto risco tromboembólico, expectativa de vida maior que um ano e alto risco de sangramento com anticoagulação oral. Para realização do procedimento é necessário que o cardiologista intervencionista tenha experiência de pelo menos 50 procedimentos estruturais no lado esquerdo do coração e 25 punções transseptais, além de manter 25 punções transseptais e 12 OAA a cada dois anos. O procedimento precisa ser planejado com ETE ou angiotomografia cardíaca antes do procedimento, além de ser guiado com ETE ou ultrassom intracardíaco ou angiotomografia com contraste no periprocedimento.

## CONCLUSÃO

A experiência inicial no Hospital do Servidor Público Estadual "Francisco Morato de Oliveira" com o procedimento de oclusão do apêndice atrial esquerdo de forma percutânea foi segura e eficaz, realizada por profissionais competentes, podendo assim tornar-se projeto-piloto para próximas intervenções. A paciente deverá seguir com anticoagulação oral, com menos riscos de sangramento e também

É necessário estar familiarizado com as possíveis complicações intra e pós-procedimento, tais como embolização da prótese, AVC, derrame pericárdico, complicações vasculares, *leak* periprotético, trombos e seus tratamentos. Geralmente, os pacientes têm recuperação rápida e podem receber alta 2 dias após o procedimento. É necessário acompanhar com ETE tanto antes da alta, como em controle com 30 dias após procedimento.<sup>7</sup>

Dispositivos percutâneos para oclusão do AAE, como o Amulet, têm emergido como uma alternativa eficaz e segura para pacientes com FA e contraindicação à anticoagulação de longo prazo.<sup>2,3,9</sup> Estudos clínicos e observacionais, como o AMULET IDE Trial e o EWOLUTION Registry, demonstraram que oclusões com o Amulet podem reduzir significativamente o risco de eventos tromboembólicos, ao mesmo tempo que minimizam o risco de sangramento associado.<sup>9,10</sup>

O caso ilustra a importância da individualização da estratégia terapêutica, bem como o papel essencial da colaboração entre a cardiologia intervencionista e a ecocardiografia no planejamento e execução do procedimento. No caso desta nossa paciente, o procedimento ocorreu com sucesso, e teve alta hospitalar precoce. Hoje não está mais em uso do anticoagulante oral.

baixo risco de formação tromboembólica. No entanto, por se tratar de uma prática nova, é necessário acompanhar a paciente cuidadosamente para monitorar sinais, sintomas e possíveis complicações ou eventos tromboembólicos. Outro fator importante é a colaboração estreita entre o ecocardiografista e o cardiologista intervencionista, elemento indispensável para o sucesso do procedimento.

## REFERÊNCIAS

1. Cintra FD, Figueiredo MJ. Fibrilação Atrial (Parte 1): fisiopatologia, fatores de risco e bases terapêuticas. *Arq Bras Cardiol*. 2021;116(1):129-39.
2. Fernandes Neto J, Moreira HT, Miranda CH. Fibrilação atrial. *Rev Qualid HC [periódico na Internet]*. 2018 [citado 2025 Maio 12]. Disponível em: <https://hcrp.usp.br/revistaqualidade/uploads/Artigos/183/183.pdf>
3. Turagam MK, Reddy VY, Dukkipati SR. Ewolution of Watchman Left Atrial Appendage Closure to Patients With Contraindication to Oral Anticoagulation. *Cir Arrhythm Electrophysiol*. 2019;12(4):e007257.
4. Pavanelli R. Oclusão percutânea do apêndice atrial esquerdo. Abbott; 2021. MAT-2101738 v1.0. Disponível apenas no Brasil.
5. Roger VL, Go AS, Lloyd-Jones DM, Adams RJ, Berry JD, Brown TM, et al. heart disease and stroke statistics-2011 update: a report from the American Heart Association. *Circulation*. 2011;123(4):e18-209.
6. Magalhães LP, Figueiredo MJ, Cintra FD, Saad EB, Kuniyoshi RR, Teixeira RA, et al. II Diretrizes brasileiras de fibrilação atrial. *Arq Bras Cardiol*. 2016;106(4 Supl 2):1-32.
7. Oliveira GM, Brant LC, Polanczyk CA, Malta DC, Biolo A, Nascimento BR, et al. Estatística Cardiovascular – Brasil 2023. *Arq Bras Cardiol*. 2024;121(2):e20240079.
8. ABOTT. Manual de visão geral das instruções de uso do dispositivo Amplatzer Amulet. Brasil: Abbott do Brasil; 2020.
9. Guedes C. Apêndice atrial esquerdo: revisão. *Blog Escola Ecope [Internet]*. 2023 [citado 2025 Maio 12]. Disponível em: <https://blog.escolaecope.com.br/apendice-atrinal-esquerdo-revisao/>
10. Reddy VY, Sievert H, Halperin J, Doshi SK, Buchbinder M, Neuzil P, et al. Percutaneous left atrial appendage closure vs warfarin for atrial fibrillation: a randomized clinical trial. *JAMA*. 2014;312(19):1988-98.
11. Landmesser U, Tondo C, Camm J, Diener HC, Paul V, Schmidt B, et al. Left atrial appendage occlusion with the Amplatzer™ Amulet™ device: one-year follow-up from the prospective global Amulet observational registry. *EuroIntervention*. 2018;14(5):e590-e597.
12. Boersma LV, Schmidt B, Betts TR, Sievert H, Tamburino C, Teiger E, et al. Implant success and safety of left atrial appendage closure with the Watchman device: periprocedural outcomes from the Ewolution registry. *Eur Heart J*. 2016;37(31):2465-74.
13. January CT, Wann LS, Calkins H, Chen LY, Cigarroa JE, Cleveland Jr JC, et al. 2019 AHA/ACC/HRS focused update of the 2014 AHA/ACC/HRS guideline for the management of patients with atrial fibrillation: a report of the American College of Cardiology/American Heart Association Task Force on Clinical Practice Guidelines and the Heart Rhythm Society. *J Am Coll Cardiol*. 2019;74(1):104-32.
14. Hindricks G, Potpara T, Dagres N, Arbelo E, Bax JJ, Blomström-Lundqvist C, et al. 2020 ESC Guidelines for the diagnosis and management of atrial fibrillation developed in collaboration with the European Association for Cardio-Thoracic Surgery (EACTS). *Eur Heart J*. 2021;42(5):373-498.
15. Lip GY, Banerjee A, Boriani G, Chiang CE, Fargo R, Freedman B, et al. Antithrombotic therapy for atrial fibrillation: CHEST guideline and expert panel report. *Chest*. 2018;154(5):1121-1201.
16. Saw J, Holmes DR, Cavalcanti JL, Freeman JV, Golsweig AM, Kavinsky CJ, et al. SCAI/HRS expert consensus statement on transcatheter left atrial appendage closure. *Heart Rhythm*. 2023;20(5):e1-e16.
17. Lakkireddy D, Thaler D, Ellis CR, Swarup V, Sondergaard L, Carroll J, et al. Amplatzer Amulet Left Atrial Appendage Occluder Versus Watchman Device for Stroke Prophylaxis (Amulet IDE): a randomized, controlled trial. *Circulation*. 2021;144(19):1543-52.